



Colecistitis Necrosante: Un desafío clínico en el puerperio inmediato después de la gestación

Necrotizing Cholecystitis: A clinical challenge in the immediate postpartum period after gestation

Cleide de Deus Batista¹  Kauê Henrique Dias Bottos¹ 

Martin Cáceres¹ 

RESUMEN

Presentación de caso de paciente femenina con 45 años de edad, quien desarrolló colecistitis aguda con necrosis vesicular, manifestada 2 días después del parto. La paciente fue trasladada al servicio de cirugía general, donde se realizó una colecistectomía en el cuarto día de postparto. La intervención se llevó a cabo con éxito, y la paciente no experimentó complicaciones postoperatorias. Este caso destaca la complejidad y la importancia de una gestión precisa en situaciones de colecistitis aguda en el período puerperal, subrayando la necesidad de una intervención oportuna y eficaz en casos similares.

Palabras Claves: Colecistitis, puerperio, fisiopatología, diagnóstico, tratamiento, prevención, pronóstico

ABSTRACT

Presentation of a case of a female patient with 45 years of age, who developed acute cholecystitis with vesicular necrosis, manifested 2 days after childbirth. The patient was transferred to the general surgery service, where a cholecystectomy was performed on the fourth day of postpartum. The intervention was carried out successfully, and the patient did not experience postoperative complications. This case highlights the complexity and importance of precise management in situations of acute cholecystitis in the puerperal period, emphasizing the need for timely and effective intervention in similar cases.

Keywords: *cholecystitis, puerperal, pathophysiology, diagnosis, treatment, prevention, prognosis*

Fecha de recepción: septiembre 2023; fecha de aceptación: noviembre 2023

¹ Carrera de Medicina, Facultad de Ciencias de la Salud, Universidad Privada María Serrana, Asunción, Paraguay.

Autor de Correspondencia: Cleide de Deus Batista. Email: mikaella_jc@hotmail.com



Este es un artículo publicado en acceso abierto bajo una Licencia Creative Commons.

INTRODUCCIÓN

La colecistitis necrosante en el puerperio es una complicación poco común pero potencialmente grave que puede manifestarse en las primeras seis semanas después del parto. Se caracteriza por una inflamación aguda de la vesícula biliar que conduce a la muerte del tejido dentro del órgano. Esta condición plantea desafíos únicos en cuanto a su diagnóstico y tratamiento, y la identificación temprana resulta esencial para prevenir complicaciones graves.

PRESENTACIÓN DEL CASO

Paciente de género femenino de 45 años, trasladada al servicio de cirugía general 2 días después del parto. Presenta un cuadro clínico de colecistitis aguda, caracterizado por dolor en el cuadrante superior derecho del abdomen, irradiando hacia el hombro derecho, acompañado de náuseas y vómitos. Al examen físico, se observa una presión arterial de 130/80 mmHg, una temperatura de 37.1°C, una frecuencia cardíaca de 90 latidos por minuto, y una frecuencia respiratoria de 18 respiraciones por minuto.

Se evidencian signos clínicos compatibles con colecistitis, incluyendo sensibilidad abdominal en el punto de McBurney y signo de Murphy positivo. Además, se observan niveles elevados de leucocitos en el hemograma (14,000 células/mm³), así como concentraciones elevadas de bilirrubina sérica (2.5 mg/dL) y enzimas hepáticas (alanina aminotransferasa, 280 U/L) en los análisis de sangre. Tras una evaluación detallada, se procedió a una colecistectomía, que se realizó con éxito, sin que se presentaran complicaciones postoperatorias. Este caso destaca la complejidad de la colecistitis aguda durante el período puerperal y la importancia de una intervención quirúrgica oportuna y eficaz en situaciones similares.

RESULTADOS

Tras la realización de la colecistectomía, se observó una adecuada evolución postoperatoria, sin complicaciones. La paciente se recupera favorablemente en el período postoperatorio inmediato y no presenta fiebre, signos inflamatorios ni otras complicaciones.

DISCUSIÓN

La colecistitis necrosante en el período puerperal es una afección rara, pero comprender los factores de riesgo involucrados es crucial para el diagnóstico y el manejo adecuados. (Ducarme et al., 2013) Varios factores pueden desempeñar un papel en la predisposición a esta condición.

En primer lugar, la estasis biliar inducida por hormonas reproductivas desempeña un papel importante. El estrógeno aumenta la secreción de colesterol en la bilis, mientras que la progesterona reduce la secreción de ácido biliar, lo que conduce a la formación de cálculos biliares. Incluso después del parto, cuando los niveles hormonales vuelven a la normalidad, la estasis biliar persistente puede aumentar el riesgo de colecistitis aguda. (Guzmán et al., 2005).

Además, la presión ejercida sobre la vesícula biliar durante el embarazo se alivia después del parto, lo que puede desencadenar la liberación repentina de bilis acumulada, potencialmente irritante para la vesícula biliar. Esto contribuye a la inflamación aguda y al desarrollo de la colecistitis en el puerperio. (Rodríguez & Antonio, 2018).

Otros factores de riesgo también son dignos de mención. La edad materna desempeña un papel, con una incidencia más alta en mujeres mayores de 30 años. (Machain-Vega et al., 2017).

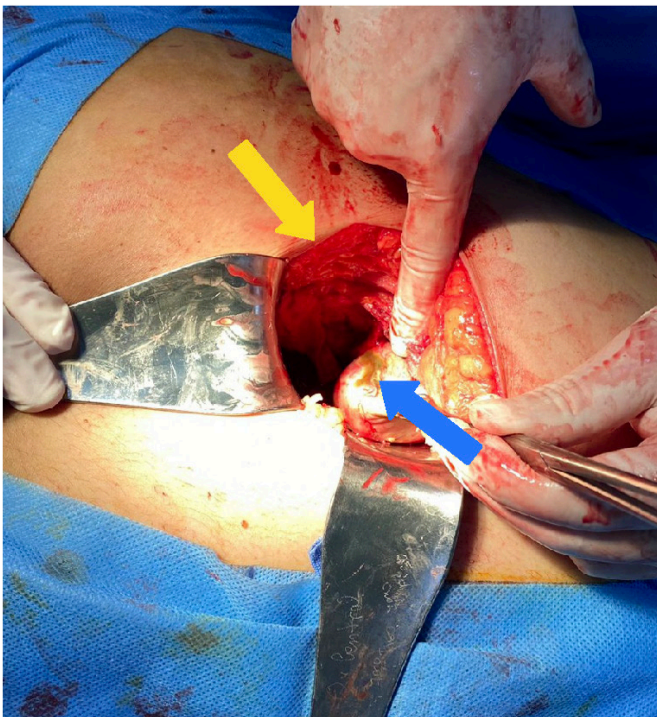
Además, las mujeres con experiencia previa de embarazos múltiples enfrentan un riesgo más alto. La obesidad antes del embarazo es un factor de riesgo significativo, así como un historial anterior de enfermedad biliar. (Hernan, 2002).

La diabetes gestacional no controlada puede aumentar el riesgo, al igual que el uso de anti-conceptivos orales. Las condiciones de inmunosupresión también pueden aumentar la probabilidad de colecistitis.

En resumen, la colecistitis necrosante en el puerperio es una afección clínica desafiante, a menudo relacionada con una interacción compleja de factores de riesgo. El reconocimiento de estos factores es esencial para la evaluación y el tratamiento efectivo de estos casos.

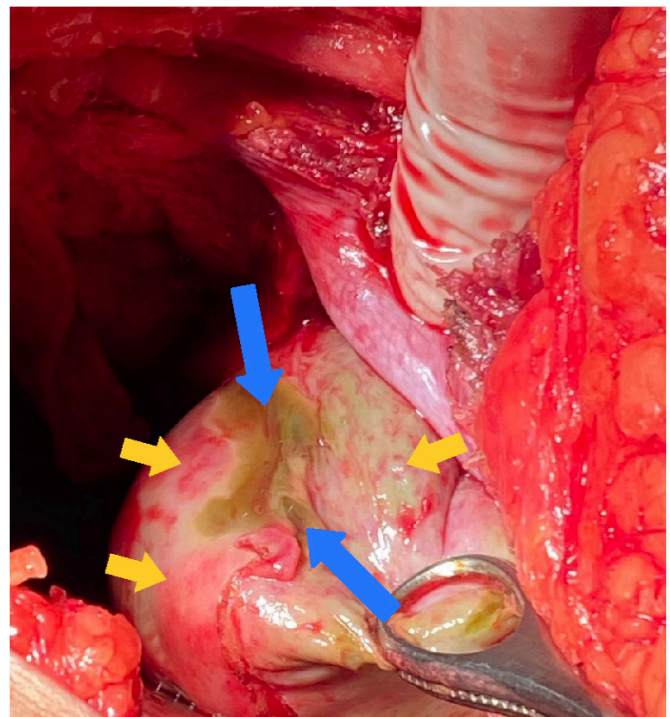
CONCLUSIÓN

La colecistitis necrosante en el puerperio es una afección poco común pero grave que requiere un diagnóstico temprano y una intervención quirúrgica oportuna. La identificación de factores de riesgo, la comprensión de la fisiopatología y el conocimiento de las opciones de tratamiento son esenciales para garantizar el mejor resultado para los pacientes afectados. Se enfatiza la importancia de la prevención y la necesidad de investigación continua para mejorar la gestión de esta afección.



Vesícula biliar en estado necrosante durante una colecistectomía abierta.
Foto: Cleide de Deus Batista, estudiante de medicina. 14 de mayo de 2023.

■ Zona de necrosis ■ Incisión quirúrgica en el punto cístico



Vesícula biliar en estado necrosante durante una colecistectomía abierta.
Foto: Cleide de Deus Batista, estudiante de medicina. 14 de mayo de 2023.

■ Zona de necrosis ■ Zona de congestión

REFERENCIAS

- Antonio, L. R. H. (2018). Colectomía abierta y sus complicaciones post-quirúrgicas en pacientes con colecistitis aguda. <http://repositorio.ug.edu.ec/handle/redug/30772>
- Carlos Hernan Daza. (2002) La obesidad: un desorden metabólico de alto riesgo para la salud. <http://uvsalud.univalle.edu.co/colombiamedica/index.php/comedica/article/view/224>
- Ducarme, G., Maire, F., Châtel, P., Luton, D., & Hammel, P. (2013). Acute Pancreatitis during Pregnancy: A review. *Journal of Perinatology*, 34(2), 87-94. <https://doi.org/10.1038/jp.2013.161>
- Prudencio, G. B. (s. f.). COLECISTITIS AGUDA EN EL EMBARAZO. http://www.scielo.org.bo/scielo.php?script=sci_arttext&pid=S1012-29662005000200008
- Machain-Vega, G., Yamanaka, W., López, G., Martínez, M. M., & Miltos, M. G. (2017). PREVALENTE OF GALLSTONES IN PERSONS WHO ARE PRESENT AT THE HOSPITAL DE CLÍNICAS. *Cirugía paraguaya*, 41(2), 21-24. <https://doi.org/10.18004/sopaci.agosto.21-24>

BIOGRAFÍA

Cleide de Deus Batista

Estudiante de Medicina en la Universidad Privada María Serrana, Asunción, Paraguay.

Kaue Henrique Dias Bottos

Estudiante de Medicina en la Universidad Privada María Serrana, Asunción, Paraguay.

Martin Cáceres

Cirujano General, profesor de patología quirúrgica, semiología quirúrgica y cirugía en la Universidad Privada María Serrana, Asunción, Paraguay. Graduado en la U.N.A.